

EXPLORĂRI FUNCȚIONALE ÎN MEDICINA INTERNĂ

EXPLORĂRI FUNCȚIONALE ÎN MEDICINA INTERNĂ

Camelia Diaconu
COORDONATOR



EXPLORĂRI FUNCȚIONALE ÎN MEDICINA INTERNĂ

Camelia Diaconu

Copyright © 2016 Editura ALL

Descrierea CIP a Bibliotecii Naționale a României

DIACONU, CAMELIA

Explorări funcționale în medicina internă / coord.:

Camelia Diaconu. - București: Editura ALL, 2016

ISBN 978-606-587-417-6

I. Diaconu, Camelia (coord.)

616

Toate drepturile rezervate Editurii ALL.

Nicio parte din acest volum nu poate fi copiată fără permisiunea scrisă a Editurii ALL.

Drepturile de distribuție în străinătate aparțin în exclusivitate editurii.

All rights reserved. The distribution of this book outside Romania, without the written permission of ALL, is strictly prohibited.

Copyright © 2016 by ALL.

Editura ALL:

Bd. Constructorilor nr. 20A, et. 3,

sector 6, cod 060512 - București

Tel.: 021 402 26 00

Fax: 021 402 26 10

Distribuție: 021 402 26 30;

021 402 26 33

Comenzi: comenzi@all.ro

www.all.ro

Redactare: Maria Dragotă

Tehnoredactare: Liviu Stoica

Design copertă: Andra Penescu

Editura ALL face parte din Grupul Editorial ALL.

 /editura.all

allcafe.ro

Prefață

Medicina internă este una dintre cele mai complexe specialități medicale, în care examenul obiectiv al bolnavului continuă să își păstreze importanța, acesta neputând fi înlocuit încă de niciun test paraclinic. Un diagnostic pozitiv corect și complet impune însă de cele mai multe ori efectuarea unor teste paraclinice, care aduc elemente suplimentare, „dovezi” esențiale pentru confirmarea suspiciunii clinice. Dezvoltarea efervescentă a tehnicilor de explorări funcționale din ultimele decenii, facilitată în special de progresele imagisticii medicale, a impus noi standarde de diagnostic și tratament în medicina internă. Având în vedere că pregătirea unui internist începe de pe băncile facultății, este necesar ca studenții și rezidenții să fie familiarizați cu explorările funcționale folosite în medicina internă și în specialitățile derivate din aceasta. Trebuie cunoscute indicațiile unei anumite metode de explorare paraclinică, informațiile pe care le poate aduce, dar și limitele sale, riscurile pe care le presupune. Foarte puține explorări sunt complet lipsite de riscuri, de aceea ele nu trebuie folosite abuziv, ci numai după cântărirea atentă a raportului risc/beneficiu și după obținerea consimțământului informat al pacientului. Este foarte importantă și cunoașterea sensibilității și specificității diagnostice ale unei explorări funcționale, care de cele mai multe ori trebuie integrată într-un algoritm complex de explorări.

Această carte este adresată mai ales studenților și rezidenților, care se pregătesc pentru examenele practice din cadrul stagiilor medicale, dar și pentru cele de rezidențiat și specialitate. Totodată, este utilă și medicilor specialiști, interesați de perfecționarea pregătirii lor profesionale.

Din colectivul de autori fac parte medici a căror experiență profesională și didactică bogată a constituit fundamentul acestei cărți, dar și medici mai tineri, care au contribuit cu entuziasm la redactarea acesteia. Tuturor le adresez calde mulțumiri pentru efortul și implicarea lor, precum și pentru disponibilitatea de a împărtăși din cunoștințele și experiența lor practică. Demersul redactării cărții nu a fost deloc facil, întrucât a impus o selectare de multe ori dificilă din paleta largă a explorărilor funcționale

disponibile, în favoarea prezentării celor mai utilizate la ora actuală. De aceea, cartea trebuie privită ca un material didactic perfectibil, care va fi completat foarte probabil în viitorul apropiat cu un nou volum. Nu am dorit realizarea unei enciclopedii a tuturor testelor paraclinice disponibile, ci mai degrabă a unei cărți utile în practica de zi cu zi, care să faciliteze stabilirea diagnosticului, spre beneficiul pacientului.

În final, având în vedere complexitatea și interdisciplinaritatea cazurilor cu care se confruntă medicul internist, am introdus în plus câteva date despre evaluarea statusului neuropsihiatric și explorările paraclinice recomandate gravidelor. Tuturor celor interesați să țină pasul cu cele mai importante explorări funcționale din medicina internă și specialitățile derivate, lectură plăcută și utilă!

Dr. Camelia Diaconu

Autori

Autor coordonator

CAMELIA CRISTINA DIACONU

Șef de lucrări Universitatea de Medicină și Farmacie

„Carol Davila“ București

Doctor în Medicină

Medic primar medicină internă, specialist cardiologie

Atestat ecografie generală, abdominală, cardiacă și vasculară

Clinica de Medicină Internă și Gastroenterologie

Spitalul Clinic de Urgență București

Autori colaboratori

ANDREEA GABRIELLA ANDRONESI

Asistent universitar Universitatea de Medicină și

Farmacie „Carol Davila“ București

Doctor în Medicină

Medic primar nefrologie, medic specialist medicină internă

Atestat în ecografie generală

Clinica de Nefrologie

Institutul Clinic Fundeni București

ALICE LAVINIA BĂLĂCEANU

Șef de lucrări Universitatea de Medicină și Farmacie

„Carol Davila“ București

Doctor în Medicină

Medic primar medicină internă, specialist cardiologie

Atestat ecografie generală, abdominală, cardiacă și vasculară

Clinica de Medicină Internă

Spitalul Clinic de Urgență „Sf. Ioan“ București

DANIEL FLORIN BERCEANU

Medic rezident gastroenterologie

Spitalul Clinic de Urgență București

DENISA MIHAELA BUCUR

Medic rezident gastroenterologie

Spitalul Clinic de Urgență București

DANIEL OCTAVIAN COSTACHE

Medic primar dermatovenerologie

Competență dermatocosmetologie

Doctor în Medicină

Spitalul Universitar de Urgență Militar Central

„Dr. Carol Davila“ București

RALUCA SIMONA COSTACHE

Șef de lucrări Universitatea de Medicină și Farmacie

„Carol Davila“ București

Doctor în Medicină

Medic primar medicină internă și gastroenterologie

Spitalul Universitar de Urgență Militar Central

„Dr. Carol Davila“ București

GIORGIANA DEDIU

Asistent universitar, doctorand Universitatea de

Medicină și Farmacie „Carol Davila“ București

Medic specialist boli interne

Clinica de Medicină Internă

Spitalul Clinic de Urgență „Sf. Ioan“ București

ADRIANA DIACONU

Șef de lucrări Universitatea de Medicină și Farmacie

„Carol Davila“ București

Doctor în Medicină

Medic primar pediatrie

Atestat ecografie generală, hematologie și oncologie

pediatrică

Clinica de Pediatrie

Institutul Clinic Fundeni București

CAMELIA CRISTINA DIACONU

Șef de lucrări Universitatea de Medicină și Farmacie
„Carol Davila“ București

Doctor în Medicină

Medic primar medicină internă, specialist cardiologie
Atestat ecografie generală, abdominală, cardiacă și
vasculară

Clinica de Medicină Internă și Gastroenterologie
Spitalul Clinic de Urgență București

CĂTĂLINA DIACONU

Medic rezident gastroenterologie

Spitalul Universitar de Urgență Militar Central
„Dr. Carol Davila“ București

NICOLETA DUMITRU

Medic rezident medicină internă

Clinica de medicină internă

Spitalul Universitar de Urgență București

MIHAELA ADELA IANCU

Asistent universitar Universitatea de Medicină și

Farmacie „Carol Davila“ București

Disciplina Medicină de familie

Doctor în Medicină

Medic primar medicină de familie

Competență ecografie generală

CMI Dr Iancu Mihaela Adela, București

GENER ISMAIL

Conferențiar universitar Universitatea de Medicină și

Farmacie „Carol Davila“ București

Doctor în Medicină

Medic primar nefrologie

Clinica de Nefrologie

Institutul Clinic Fundeni București

LAURENȚIU GULIE

Medic specialist radiologie - imagistică medicală

Spitalul Clinic de Urgență București

LUCIAN NEGREANU

Conferențiar universitar Universitatea de Medicină și

Farmacie „Carol Davila“ București

Doctor în Medicină

Medic primar medicină internă și gastroenterologie

Clinica de medicină internă

Spitalul Universitar de Urgență București

BIANCA PARASCHIV

Doctorand Universitatea de Medicină și Farmacie

„Carol Davila“ București

Medic rezident pneumologie

Institutul Național de Pneumologie „Marius Nasta“,
București

BOGDAN VALERIU POPA

Conferențiar universitar Universitatea de Medicină și

Farmacie „Carol Davila“ București

Doctor în Medicină

Medic primar radiologie - imagistică medicală

Spitalul Clinic de Urgență București

ANCA ELENA SÎRBU

Șef de lucrări Universitatea de Medicină și Farmacie

„Carol Davila“ București

Medic primar endocrinologie

Secția endocrinologie, diabet și boli de nutriție

Spitalul Universitar de Urgență Elias București

BOGDAN SOROHAN

Medic rezident nefrologie

Clinica de Nefrologie

Institutul Clinic Fundeni București

COMAN TĂNĂSESCU

Profesor universitar Universitatea de Medicină și

Farmacie „Carol Davila“ București

Doctor în Medicină

Medic primar medicină internă și reumatologie

Supraspecializare hepatologie

MARIA SILVIA TRANDAFIR

Asistent universitar Universitatea de Medicină și

Farmacie „Carol Davila“ București

Doctor în Medicină

Medic primar psihiatru

Spitalul Clinic „Prof. Dr. Alexandru

Obregia“ București

RADU ȚINCU

Medic specialist anestezie – terapie intensivă

Spitalul Clinic de Urgență București

Cuprins

| | |
|---|-----|
| Prefață | v |
| Autori | vii |
| I. EXPLORĂRI FUNCȚIONALE ÎN BOLILE CARDIOVASCULARE | |
| Electrocardiograma – noțiuni de bază. | 3 |
| <i>Camelia Diaconu</i> | |
| Testul de efort ECG | 29 |
| <i>Nicoleta Dumitru</i> | |
| Studiul electrofiziologic. | 45 |
| <i>Camelia Diaconu</i> | |
| Monitorizarea ambulatorie electrocardiografică (Holter ECG) | 51 |
| <i>Alice Bălăceanu</i> | |
| Ecocardiografia transtoracică | 62 |
| <i>Alice Bălăceanu</i> | |
| Ecocardiografia transesofagiană. | 84 |
| <i>Alice Bălăceanu</i> | |
| Ecocardiografia de stres. | 88 |
| <i>Alice Bălăceanu</i> | |
| Indicele gleznă-braț | 95 |
| <i>Alice Bălăceanu</i> | |
| Ecografia vasculară duplex. | 101 |
| <i>Camelia Diaconu</i> | |
| Angiografia | 114 |
| <i>Laurențiu Gulie, Bogdan Popa</i> | |
| Testul mesei înclinate (Testul tilt). | 121 |
| <i>Camelia Diaconu</i> | |
| Monitorizarea ambulatorie a tensiunii arteriale (TA) | 126 |
| <i>Alice Bălăceanu</i> | |
| Biomarkerii cardiaci | 136 |
| <i>Camelia Diaconu</i> | |

| | |
|--|-----|
| Utilizările radiografiei toracice în cardiologie | 145 |
| <i>Camelia Diaconu</i> | |
| Cateterismul cardiac | 154 |
| <i>Camelia Diaconu</i> | |
| Tomografia computerizată (CT) cardiacă și angio-CT coronariană. | 159 |
| <i>Camelia Diaconu</i> | |
| Imagistica nucleară în cardiologie | 166 |
| <i>Camelia Diaconu</i> | |

II. EXPLORĂRI FUNCȚIONALE ÎN BOLILE PULMONARE

| | |
|--|-----|
| Radiografia toracică | 175 |
| <i>Bianca Paraschiv, Camelia Diaconu</i> | |
| Spirometria. | 185 |
| <i>Giorgiana Dediu, Camelia Diaconu</i> | |
| Tomografia computerizată toracică | 192 |
| <i>Camelia Diaconu</i> | |
| Imagistica prin rezonanță magnetică toracică | 198 |
| <i>Camelia Diaconu</i> | |
| Fibrobronhoscopia | 202 |
| <i>Bianca Paraschiv, Camelia Diaconu</i> | |
| Metode diagnostice ale sindromului de apnee în somn | 212 |
| <i>Giorgiana Dediu, Camelia Diaconu</i> | |
| Testul de mers 6 minute | 219 |
| <i>Bianca Paraschiv, Camelia Diaconu</i> | |
| Pletismografia corporală | 228 |
| <i>Bianca Paraschiv, Camelia Diaconu</i> | |
| Difuziunea prin membrana alveolo-capilară | 239 |
| <i>Bianca Paraschiv, Camelia Diaconu</i> | |
| Măsurarea oxidului nitric expirat | 247 |
| <i>Bianca Paraschiv</i> | |

III. EXPLORĂRI FUNCȚIONALE ÎN BOLILE DIGESTIVE

| | |
|---|-----|
| Endoscopia digestivă superioară și inferioară. | 257 |
| <i>Lucian Negreanu, Nicoleta Dumitru</i> | |
| Endomicroscopia confocală. | 263 |
| <i>Lucian Negreanu, Nicoleta Dumitru</i> | |

| | |
|---|------------|
| Capsula endoscopică (videocapsula endoscopică) | 265 |
| <i>Lucian Negreanu, Nicoleta Dumitru</i> | |
| pH-metria esofagiană. Manometria esofagiană. | 271 |
| <i>Lucian Negreanu, Nicoleta Dumitru</i> | |
| Ecografia abdominală | 275 |
| <i>Camelia Diaconu</i> | |
| Tomografia computerizată abdominală. | 288 |
| <i>Camelia Diaconu</i> | |
| Imagistica prin rezonanță magnetică abdominală. | 293 |
| <i>Camelia Diaconu</i> | |
| Teste funcționale hepatice. | 298 |
| <i>Cătălina Diaconu, Daniel Octavian Costache, Raluca Simona Costache</i> | |
| Biopsia hepatică | 306 |
| <i>Coman Tănăsescu</i> | |
| FibroScan, FibroTest, teste de evaluare a gradului de fibroză hepatică | 325 |
| <i>Daniel Berceanu, Camelia Diaconu</i> | |
| Paracenteza | 337 |
| <i>Denisa Bucur, Camelia Diaconu</i> | |
| Markeri tumorali utilizați în gastroenterologie | 343 |
| <i>Denisa Bucur, Daniel Berceanu, Camelia Diaconu</i> | |
| Calprotectina fecală și alți markeri diagnostici ai afecțiunilor gastroenterologice benigne. | 350 |
| <i>Denisa Bucur, Camelia Diaconu</i> | |
| IV. EXPLORĂRI FUNCȚIONALE ÎN BOLILE RENALE | |
| Examenul de urină | 359 |
| <i>Bogdan Sorohan, Andreea Andronesi, Gener Ismail</i> | |
| Evaluarea clearance-ului renal | 372 |
| <i>Bogdan Sorohan, Andreea Andronesi, Gener Ismail</i> | |
| Analiza urinei din 24 de ore | 375 |
| <i>Andreea Andronesi, Bogdan Sorohan, Gener Ismail</i> | |
| Examenul cantitativ al sedimentului urinar | 383 |
| <i>Andreea Andronesi, Bogdan Sorohan, Gener Ismail</i> | |
| Urocultura | 386 |
| <i>Andreea Andronesi, Bogdan Sorohan, Gener Ismail</i> | |

V. EXPLORĂRI FUNCȚIONALE ÎN BOLILE HEMATOLOGICE

Hemoleucograma393

Adriana Diaconu

VI. EXPLORĂRI FUNCȚIONALE ÎN BOLILE ENDOCRINE

Generalități..... 415

Anca Sîrbu

Patologia hipofizară..... 416

Anca Sîrbu

Patologia corticosuprarenaliană426

Anca Sîrbu

Patologia neuroendocrină.....432

Anca Sîrbu

Explorarea funcțională a tiroidei.....434

Anca Sîrbu

Ecografia tiroidiană.....437

Camelia Diaconu

Scintigrafia paratiroidiană.....444

Anca Sîrbu

VII. EXPLORAREA ECHILIBRULUI ACIDO-BAZIC

Echilibrul acido-bazic447

Radu Țincu

VIII. EXPLORĂRI PARACLINICE RECOMANDATE FEMEILOR GRAVIDE

Explorări paraclinice recomandate femeilor gravide473

Mihaela Adela Iancu

IX. EVALUAREA STATUSULUI NEUROPSIHIATRIC

Evaluarea psihiatrică – scale de evaluare clinică.....483

Maria Silvia Trandafir

I. EXPLORĂRI FUNCȚIONALE ÎN BOLILE CARDIOVASCULARE

Electrocardiograma – noțiuni de bază

Camelia Diaconu

Electrocardiograma (ECG) cu 12 derivații este o înregistrare ce reflectă activitatea electrică a inimii și oferă informații foarte valoroase asupra sănătății cordului. Înregistrarea se realizează prin intermediul unui aparat numit electrocardiograf, compus din:

- un sistem de electrozi și cabluri;
- un sistem electronic de amplificare;
- un sistem de filtrare a zgomotelor;
- un sistem de înregistrare care este diferit în funcție de aparat: poate fi hârtie termosensibilă, cu cerneală, un tub catodic, ecranul computerului;
- un sistem de derulare a hârtiei.

Electrocardiografele pot fi cu 3, 6 sau 9 canale.

Indicațiile principale

- Determinarea frecvenței cardiace;
- Determinarea ritmului cardiac și tulburărilor de ritm;
- Diagnosticul infarctului miocardic acut sau vechi;
- Identificarea tulburărilor de conducere intracardiacă;
- Identificarea hipertrofiei cardiace;
- Diagnosticul bolii cardiace ischemice, miocarditei, pericarditei, anomaliilor electrolitice, anomaliilor funcționării pacemakerelor etc.

Descrierea metodei

Electrocardiograful se conectează la sursa de curent electric, se alimentează cu hârtie, se curăță electrozii de resturi de gel. Se explică pacientului în ce constă efectuarea electrocardiogramei. Se introduc în aparat datele personale ale pacientului: nume și prenume, data nașterii, înălțimea, greutatea, sexul, data efectuării înregistrării. Pacientul se așează pe pat în decubit dorsal, cu toracele și membrele descoperite, fiind relaxat fizic și psihic. Tegumentele se degresează cu alcool în zonele în care urmează să se plaseze electrozii, aplicându-se și o pastă conducătoare de electricitate (gel). Electrozii se plasează în următoarele poziții (Fig. 1):

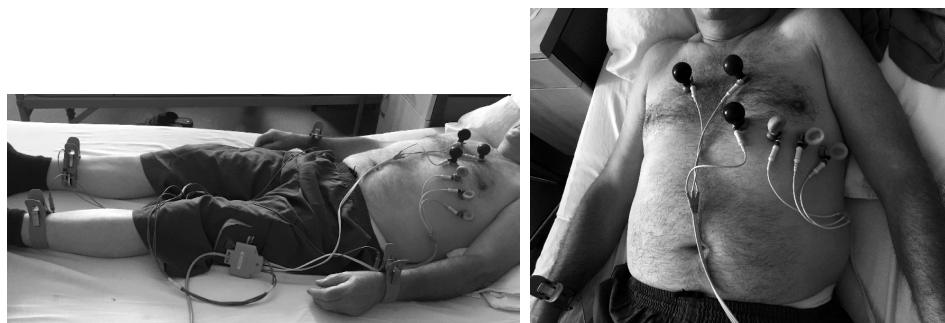

Figura 1. Amplasarea electrozilor pentru ECG

- brațul drept: electrodul cu clemă roșie;
- brațul stâng: electrodul cu clemă galbenă;
- piciorul drept: electrodul cu clemă neagră;
- piciorul stâng: electrodul cu clemă verde;
- V1 – în spațiul IV intercostal parasternal drept;
- V2 – în spațiul IV intercostal parasternal stâng;
- V3 – pe mijlocul liniei care unește V2 cu V4;
- V4 – în spațiul V intercostal pe linia medio-claviculară stângă;
- V5 – pe o linie orizontală care trece prin V4 și se intersectează cu linia axilară anterioară;
- V6 – pe aceeași linie orizontală care trece prin V4 și intersectează linia axilară medie.

În afara acestor derivații, se mai folosește derivația V7 (electrodul se plasează la intersecția liniei axilare posterioare cu orizontala care trece prin V4), V8 (electrodul plasat la intersecția liniei verticale care trece

prin vârful scapulei stângi cu aceeași orizontală care trece prin V4) sau derivații precordiale drepte (electrozii plasați pe hemitoracele drept, simetric față de derivațiile precordiale stângi).

După plasarea corectă a electrozilor, se apasă butonul START al electrocardiografului și se pornește înregistrarea. Se verifică în permanență fixarea corectă a electrozilor. După terminarea înregistrării se apasă pe butonul STOP al aparatului, se îndepărtează electrozii, se curăță tegumentele cu hârtie și i se permite pacientului să se ridice și să se îmbrace. Se scoate din aparat electrocardiograma înregistrată pe hârtie și se verifică existența datelor de identificare ale pacientului.

Componentele unei înregistrări ECG

Semnalele electrice provenite de la nivelul cordului sunt detectate pe suprafața corpului de electrozi atașați de torace și de membrele superioare și inferioare. Semnalele electrice sunt amplificate și înregistrate grafic pe hârtie specială, care are un caroiaj caracteristic. Linia imaginară de-a lungul căreia se înregistrează diferența de potențial dintre 2 electrozi amplasați în puncte diferite se numește derivație, fiecărei derivații corespunzându-i un ax. Derivațiile ECG sunt reprezentate de:

- Derivații standard, bipolare: DI, DII și DIII;
- Derivații unipolare ale membrelor: aVL, aVR și aVF;
- Derivații unipolare precordiale: V1, V2, V3, V4, V5 și V6.

Pe hârtia ECG, fiecare căsuță mică este un pătrat cu latura de 1 mm, iar căsuțele mari au 5 mm. Astfel, liniile groase orizontale se află la distanța de 5 mm, iar liniile subțiri la distanța de 1 mm. Pe axul vertical, liniile se află la distanța de 1 mm și reprezintă 0,1 mV. Pentru a calcula durata unei unde sau a unui segment este necesară cunoașterea vitezei de derulare a hârtiei. Viteza normală de derulare a hârtiei de ECG este de 25 mm/s, de aceea liniile groase se găsesc la distanță de 0,20 secunde, iar liniile subțiri la 0,04 secunde (unui mm îi corespund 0,04 secunde) (Fig. 2). Electrocardiograma este alcătuită din mai multe unde caracteristice, ce reflectă componentele diferite ale ciclului cardiac (Fig. 3).

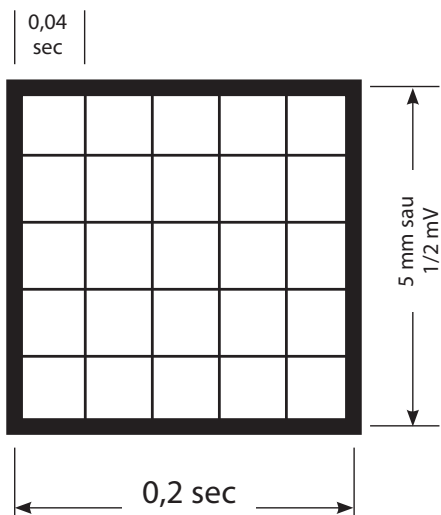


Figura 2. Hârtia ECG

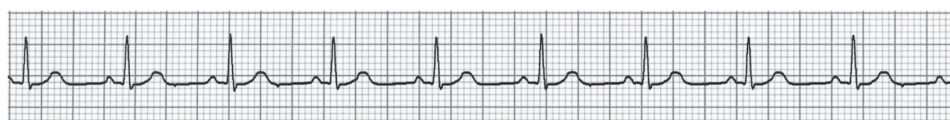

Figura 3. Undele înregistrate pe ECG.

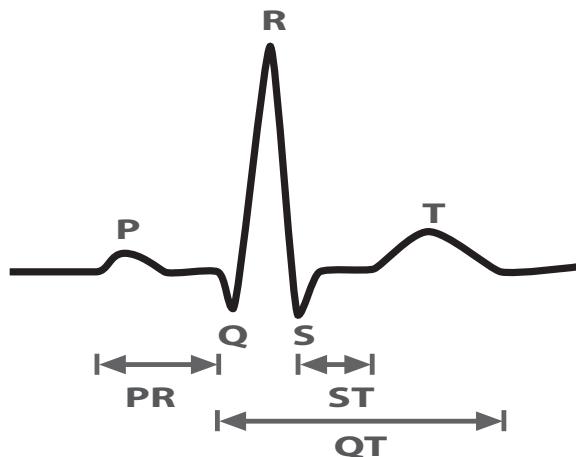


Figura 4. Undele unei electrocardiogramme normale.

Unda P reprezintă depolarizarea atrială stângă și dreaptă și are următoarele caracteristici:

- durata undei P = 0,08 - 0,11 secunde;

- amplitudinea < 0,25 mV (2,5 pătrățele mici);
- în ritmul sinusal, unda P este întotdeauna pozitivă în derivațiile DI și DII, inversată (negativă) în aVR și variabilă în derivațiile DIII și aVL.
- în V1 este frecvent bifazică;
- se vede cel mai bine în DII.

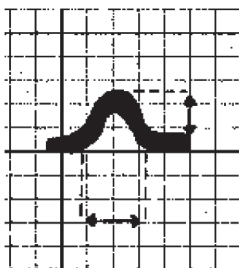


Figura 5. Unda P normală.

Intervalul PR se măsoară de la începutul undei P până la începutul complexului QRS și reflectă durata conducerii prin nodul atrio-ventricular și sistemul His-Purkinje:

- un interval PR scurt poate reflecta preexcitarea sau o cale accesorie;
- intervalul normal variază între 0,12 și 0,21 secunde – 3-5 pătrățele mici (mai scurt dacă frecvența cardiacă este mai mare);
- segmentul PR reflectă distanța dintre sfârșitul undei P și începutul complexului QRS.

Complexul QRS reflectă activitatea electrică a inimii generată de depolarizarea ventriculară dreaptă și stângă:

- durata normală a complexului QRS este 0,06-0,1 s (mai puțin de 3 pătrățele mici).
- amplitudinea complexului QRS (voltajul) este variabilă în funcție de derivație.

Segmentul ST reprezintă distanța dintre finalul complexului QRS și începutul undei T:

- deși este de regulă izoelectric în derivațiile membrelor, uneori se poate întâlni o minimă supradenivelare în derivațiile DIII și aVF.
- o subdenivelare ușoară a segmentului ST de până la 0,5 mm se poate întâlni în derivațiile membrelor la indivizii sănătoși.
- în derivațiile precordiale, supradenivelarea segmentului ST (de maximum 1 mm) poate fi întâlnită la aproape toți indivizii sănătoși, mai

ales în V2 și V3. În V5 și V6 supradenivelarea ST este rară, în absența unei patologii. Subdenivelarea segmentului ST în derivațiile precordiale este considerată anormală.

Unda T reflectă repolarizarea ventriculară. Este de regulă asimetrică, cu o pantă ascendentă lentă și o revenire mai abruptă la linia izoelectrică.

Intervalul QT se măsoară de la începutul complexului QRS până la sfârșitul undei T. Variaza în funcție de frecvența cardiacă, fiind cuprins între 0,35 și 0,46 s.

Unda U

- Apare pe ECG după unda T și are o amplitudine mică.
- În majoritatea derivațiilor este pozitivă, cu excepția aVR, iar amplitudinea sa este de 5-25% din amplitudinea undei T.
- Nu se observă întotdeauna pe ECG, ea reflectând repolarizarea sistemului Purkinje din mușchii papilari.
- Apare pe ECG în anumite tulburări electrolitice, tratament cu antiaritmice.

Etapele interpretării electrocardiogramei

1. Ritmul

- Primul pas este de a determina dacă ritmul este regulat. Se caută pe ECG undele P situate înaintea complexelor QRS; dacă undele P sunt pozitive în cel puțin două dintre derivațiile standard ale planului frontal (DI și DII), indică un ritm sinusal. Dacă undele P sunt negative în derivațiile DII, DIII și aVF, se ia în considerare un ritm ectopic atrial sau joncțional. Dacă undele P nu au aceeași morfologie, se ia în considerare o aritmie atrială multifocală.
- Distanțele R-R trebuie să fie egale.
- Se caută pe ECG dacă fiecare undă P este urmată de complex QRS. Dacă nu, se urmărește dacă numărul undelor P este mai mare sau mai mic decât al complexelor QRS.
- Se determină intervalul PR.
- Se măsoară durata complexului QRS; este îngust (<0,125 s) sau larg (>0,125 s)?